



Κύριο μέρος

Οι εικόνες του Ατλαντα είναι σμικρύνσεις ακτινογραφιών ασθενών, εκτός από την εικ.15 (λήψη κρανίου από σκελετό προπλάσματος χωρίς κάτω γνάθο).

Στην Ακτινολογία, η κατεύθυνση των ακτίνων προσδιορίζεται από την κεντρική ακτίνα από την εκκίνηση της από τη λυχνία μέχρι να προσπέσει στο φιλμ.

Οι ακτινογραφίες, εκτός ολίγων εξαιρέσεων, μελετώνται σαν να στέκεται ο ασθενής απέναντι στον εξετάζοντα ιατρό. Συχνά τοποθετούνται μεταλλικά σήματα στο φιλμ, για τον καθορισμό του αριστερού (Α ή L) και του δεξιού (Δ ή R) μέρους του σώματος. Ενδείξεις χρόνου (ρολόι) χρησιμοποιούνται σε ακτινογραφίες που γίνονται σε καθορισμένα χρονικά διαστήματα (ιδιαίτερα μετά την έγχυση σκιαγραφικού, π.χ. πνευλογραφία).

Για τις περισσότερες εξετάσεις υπάρχουν σταθερές γνωστές λήψεις. Σε αρκετές περιπτώσεις όμως γίνονται λοξές λήψεις (π.χ. α/α καρδιάς) ή σκοπευτικές λήψεις στην ακτινοσκόπηση (π.χ. α/α στομάχου) ή άλλες, οι οποίες επιτρέπουν την καλύτερη ανάδειξη του εξεταζόμενου μέρους του σώματος.

Πιο κάτω (εικ. 11) παραθέτουμε τις σπουδαιότερες ενδείξεις πορείας της ακτινοβολίας από τη λυχνία προς το φιλμ (πώς έγινε δηλ. η λήψη της ακτινογραφίας).

- (1) Ο.Π. (Οπισθοπρόσθια)
- (2) Πλάγια
- (3) Μετωπιαία (παράλληλη με το μετωπιαίο επίπεδο)
- (4) Προσθία λοξή δεξιά (θέση του ξιφομάχου)
- (5) Προσθία λοξή αριστερά (θέση του πυγμάχου)
- (6) Οβελιαία (παράλληλα προς το αξονικό επίπεδο του σώματος)
- (7) Εφαπτομένη (η κεντρική ακτίνα εφάπτεται σε ένα σημείο μιας καμπύλης επιφανείας)

Άλλες παραλλαγές προβολών είναι:

Π.Ο.: Προσθιοπίσθια

Δ.Α.: Από δεξιά προς τα αριστερά (d.s.)

Α.Δ.: Από αριστερά προς τα δεξιά (s.d.)

Αξονική: Στη κατεύθυνση του επιμήκους άξονα του σώματος.

Μεγάλη σημασία έχουν επίσης και οι γνωστοί από την Ανατομική όροι: κεφαλικός-ουραίος, εγγύς-άπω, ραχιαίος-κοιλιακός, εγκάρσιος.

Για να γίνεται ευκολότερα κατανοητό πώς έγιναν οι λήψεις, αρκετές εικόνες συνοδεύονται από επεξηγηματικά σχήματα. Η διεύθυνση της κεντρικής ακτίνας σημειώνεται με βέλος και η κασέτα του φιλμ με μία παχιά

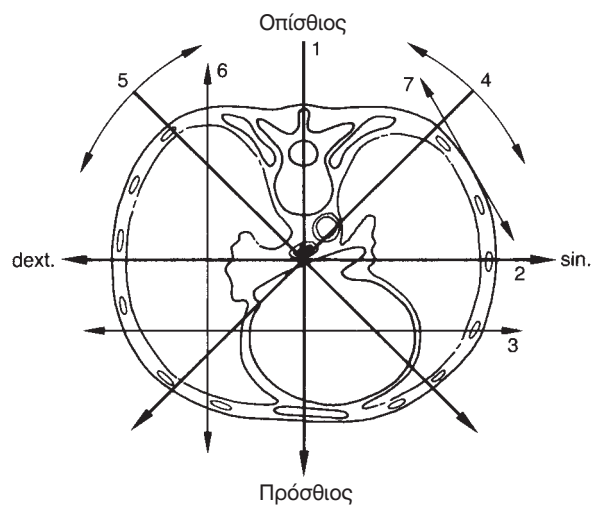
γραμμή. Η ποροκογχική γραμμή του κρανίου (που συνδέει τον έξω κανθό με το άνω όριο του έξω ακουστικού πόρου) έχει σχεδιαστεί με διακεκομμένη γραμμή (-.-.-.-).

Κατά τη χρήση εγκάρσιων τομογραφικών εικόνων (υπερηχογράφημα, υπολογιστική τομογραφία, μαγνητική τομογραφία) τα ευρήματα κατά κανόνα αξιολογούνται ως αν ο εξεταστής κοιτάζει τον ασθενή από τα πόδια προς την κεφαλή, ώστε το κάτω τμήμα της εικόνας αντιστοιχεί στη ράχη, το άνω τμήμα στην κοιλία, το αριστερό τμήμα στην δεξιά πλευρά του ασθενούς και το δεξιό τμήμα στην αριστερή πλευρά του ασθενούς.

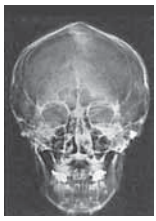Στις οβελιαίες τομές: άνω τμήμα της εικόνας = κρανιακά, κάτω τμήμα = ουριαία, αριστερό τμήμα = κοιλιακά, δεξιό τμήμα = ραχιαία.

Στεφανιαίες τομές: αξιολογούνται ως ο ασθενής να κοιτάζει κατά πρόσωπο τον εξεταστή. Αριστερό τμήμα της εικόνας = κρανιακά, δεξιό τμήμα = ουριαία, άνω τμήμα = κοιλιακά, κάτω τμήμα = ραχιαία.

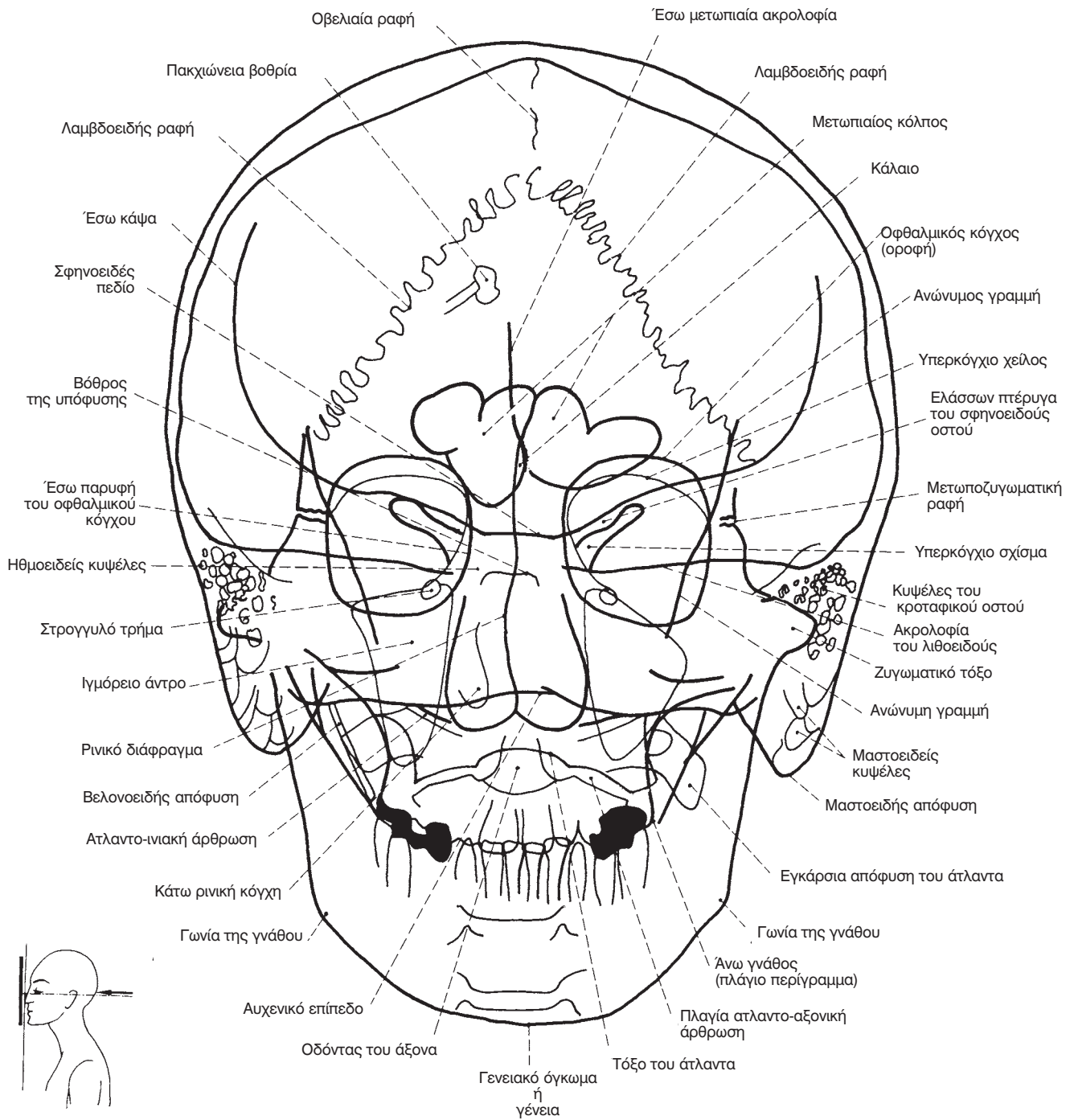
Υπερηχογράφημα: 1. Άνω κοιλία: ήπαρ, χοληδόχος κύστη, χοληφόρα, πάγκρεας, σπλήν, πύλη του ήπατος και σχετιζόμενοι οπισθοπεριτοναϊκοί χώροι. 2. Νεφροί: νεφροί, επινεφρίδια και οπισθοπεριτόναιο. 3. Πυέλου: όργανα της ελάσσονος πυέλου και οπισθοπεριτοναϊκός χώρος. Υπολογιστική τομογραφία και μαγνητική τομογραφία: Κρανίου: βρέγμα έως το ινιακό τμήμα, Τράχηλος: βάση κρανίου έως άνω θωρακική είσοδο, Θώρακας: άνω θωρακική είσοδος έως πλευροδιαφραγματικές γωνίες, Κοιλία: θόλος του ήπατος έως κάτω πόλους των νεφρών, Πύελος: έδαφος της πυέλου έως πάνω από το διχασμό της αορτής.



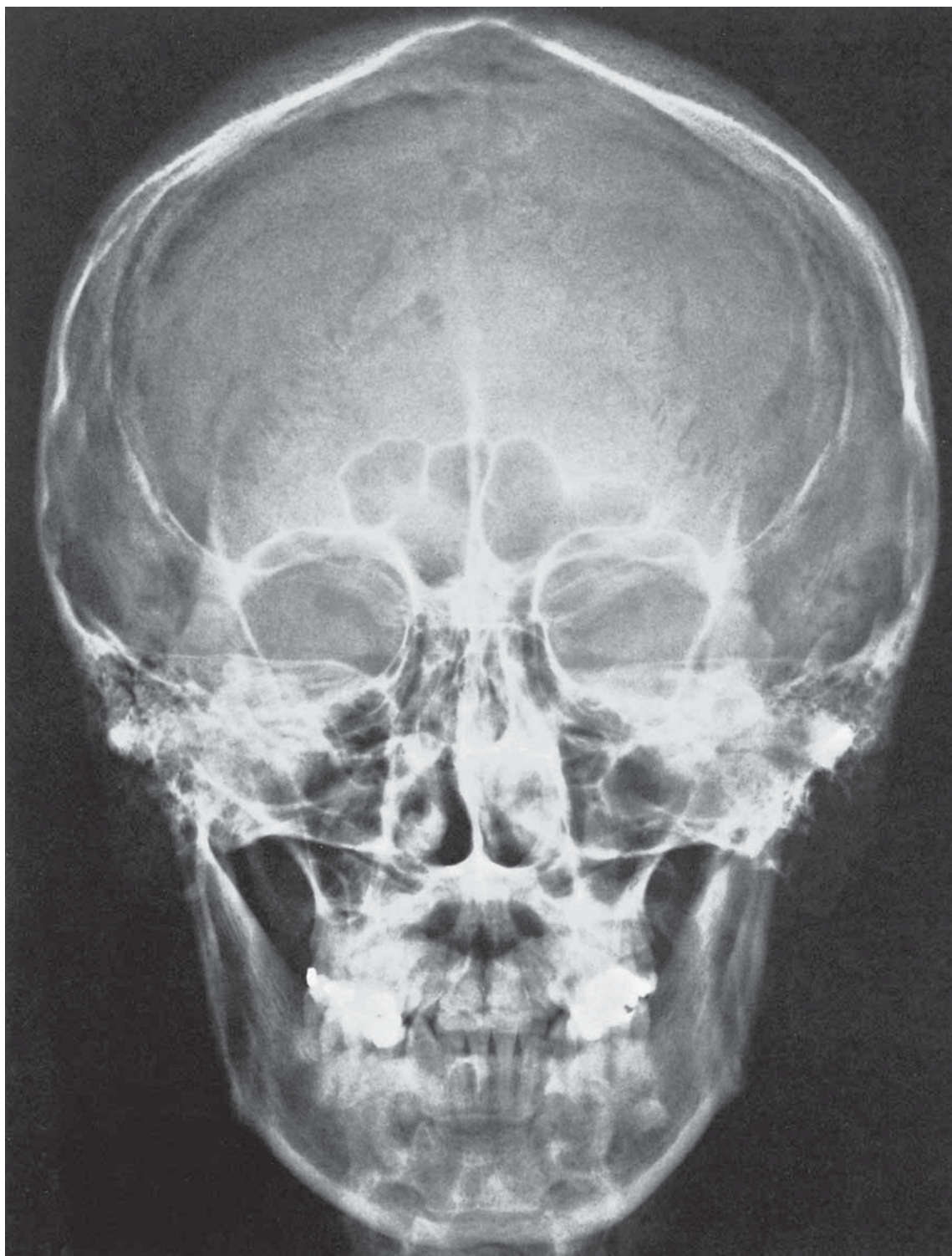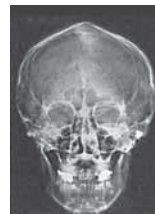Εικ. 11. Συνήθεις κατευθύνσεις της κεντρικής ακτίνας σε εγκάρσια τομή του θώρακα.



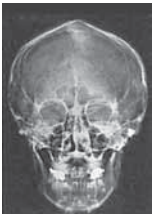Κλασική ακτινολογία



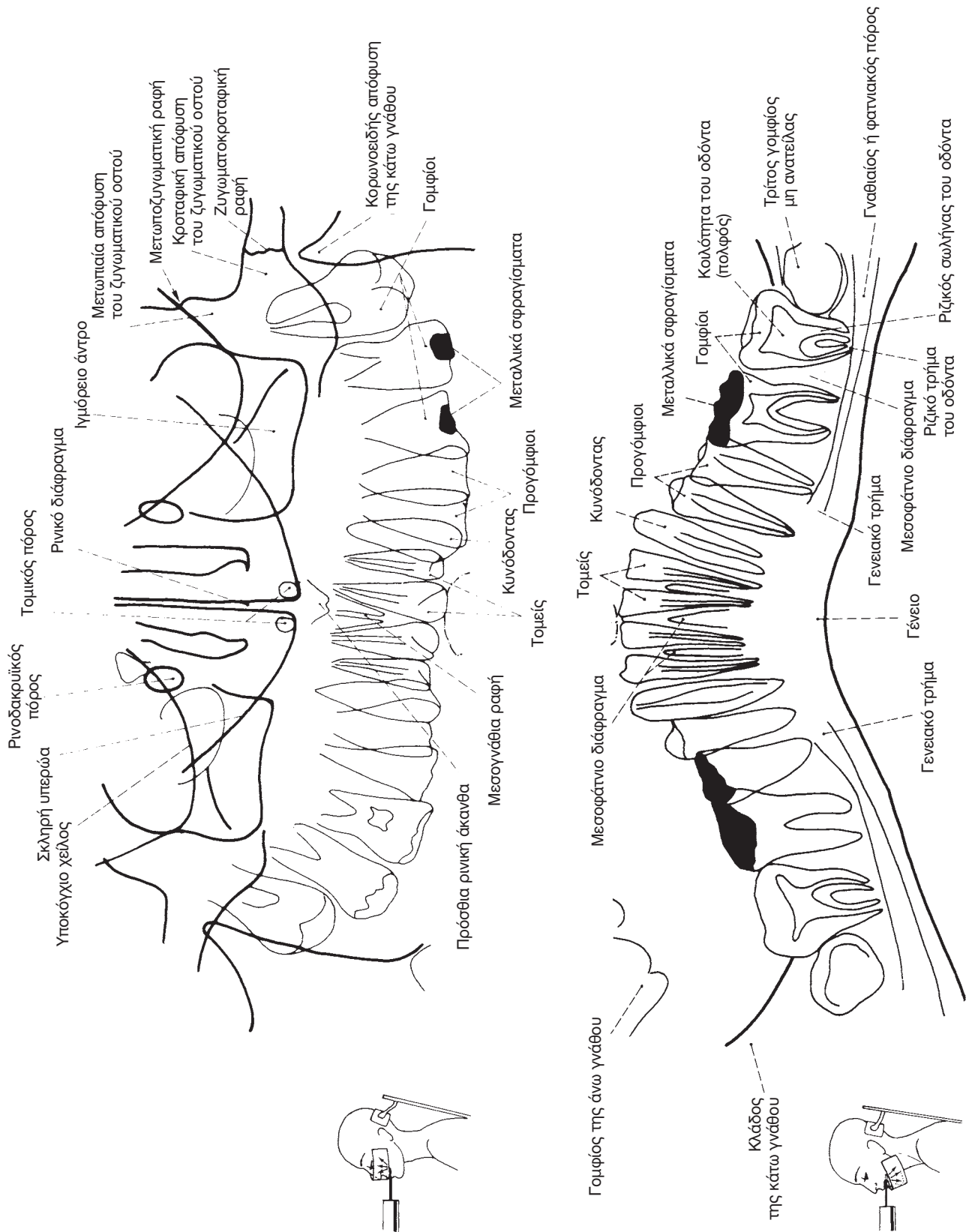
- - - - = Ποροκογχική γραμμή

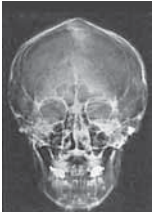

Εικ. 12 Κρανίο (Ο.Π.)

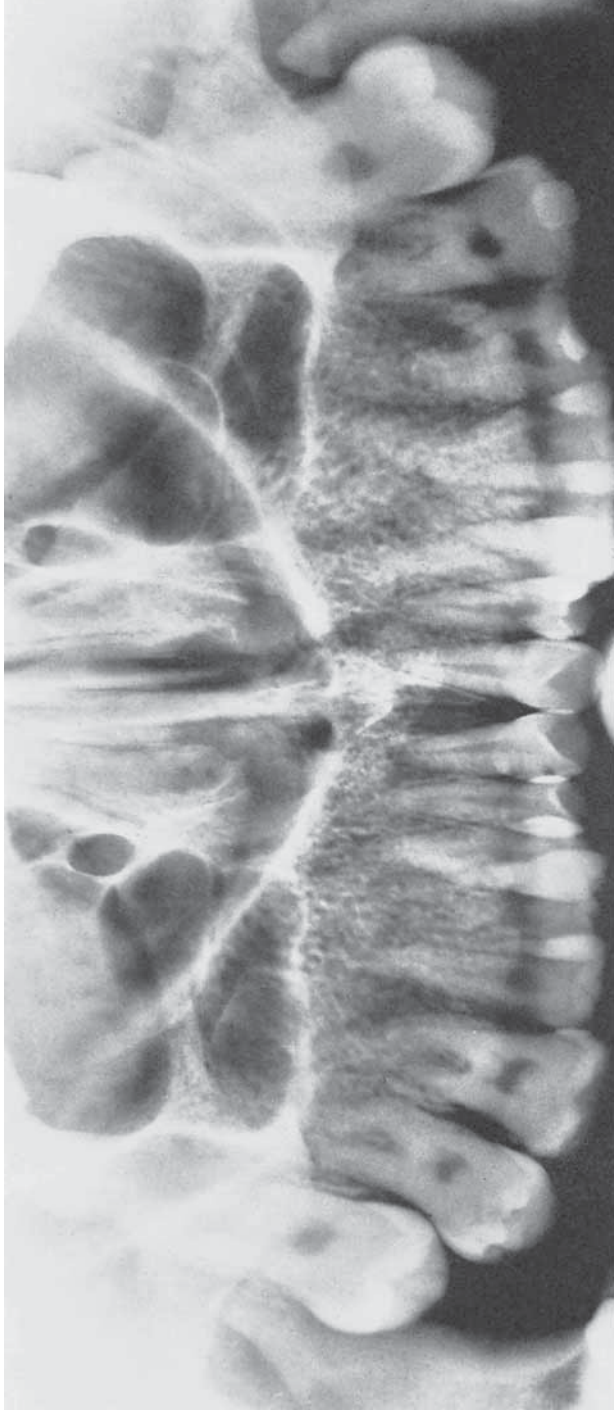


Κλασική ακτινολογία

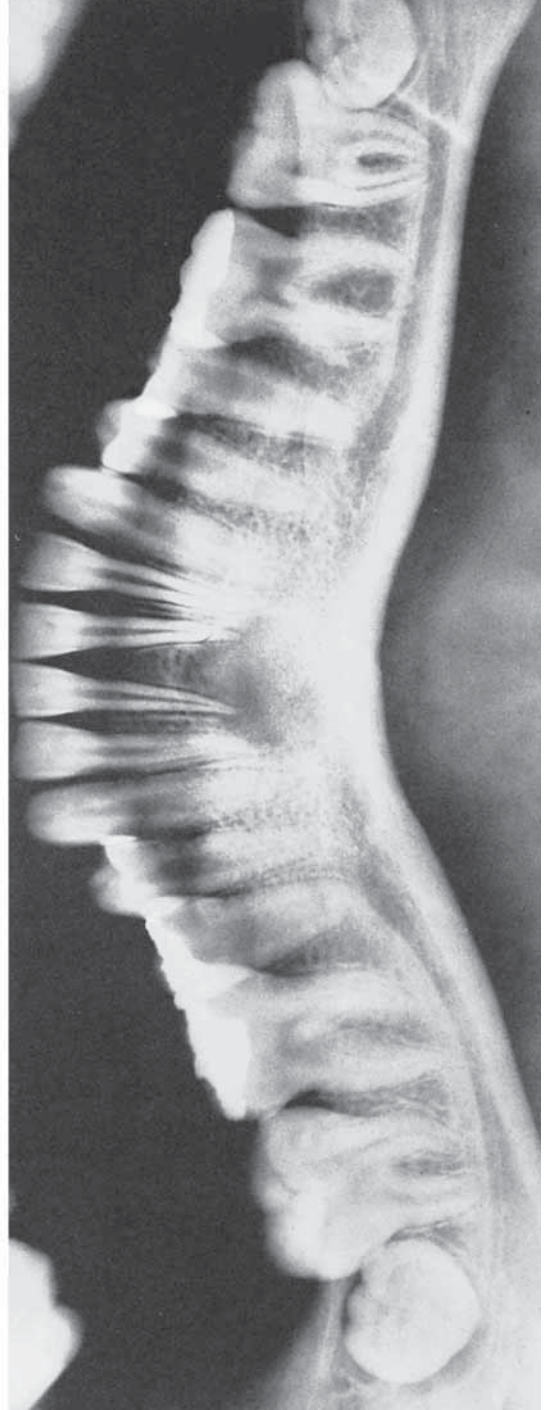



Άνω και κάτω γνάθος



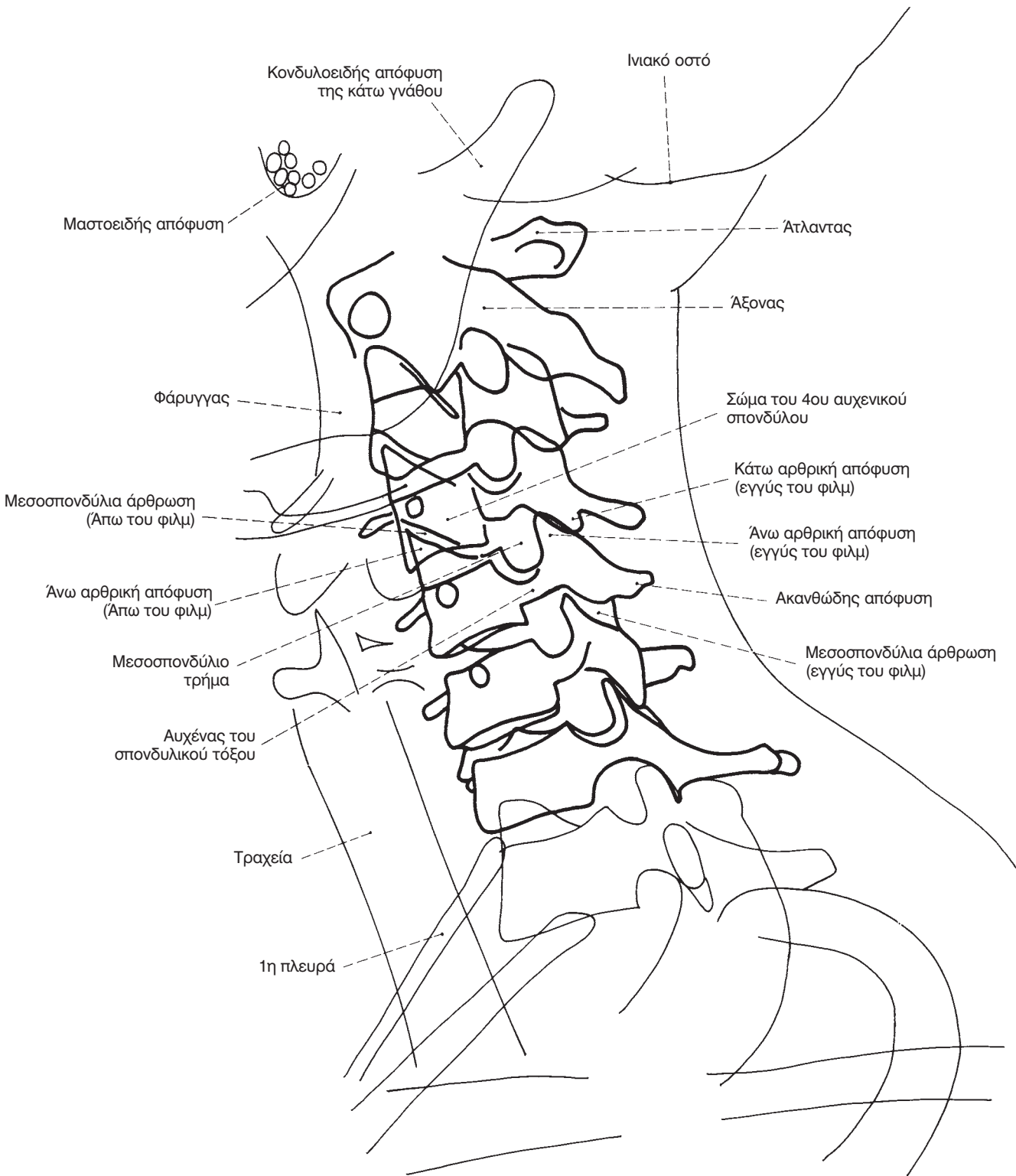
Εικ. 22 Πανοραμική ακτινογραφία άνω γνάθου

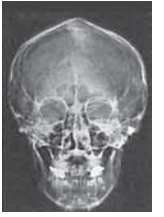

Εικ. 23 Πανοραμική ακτινογραφία κάτω γνάθου

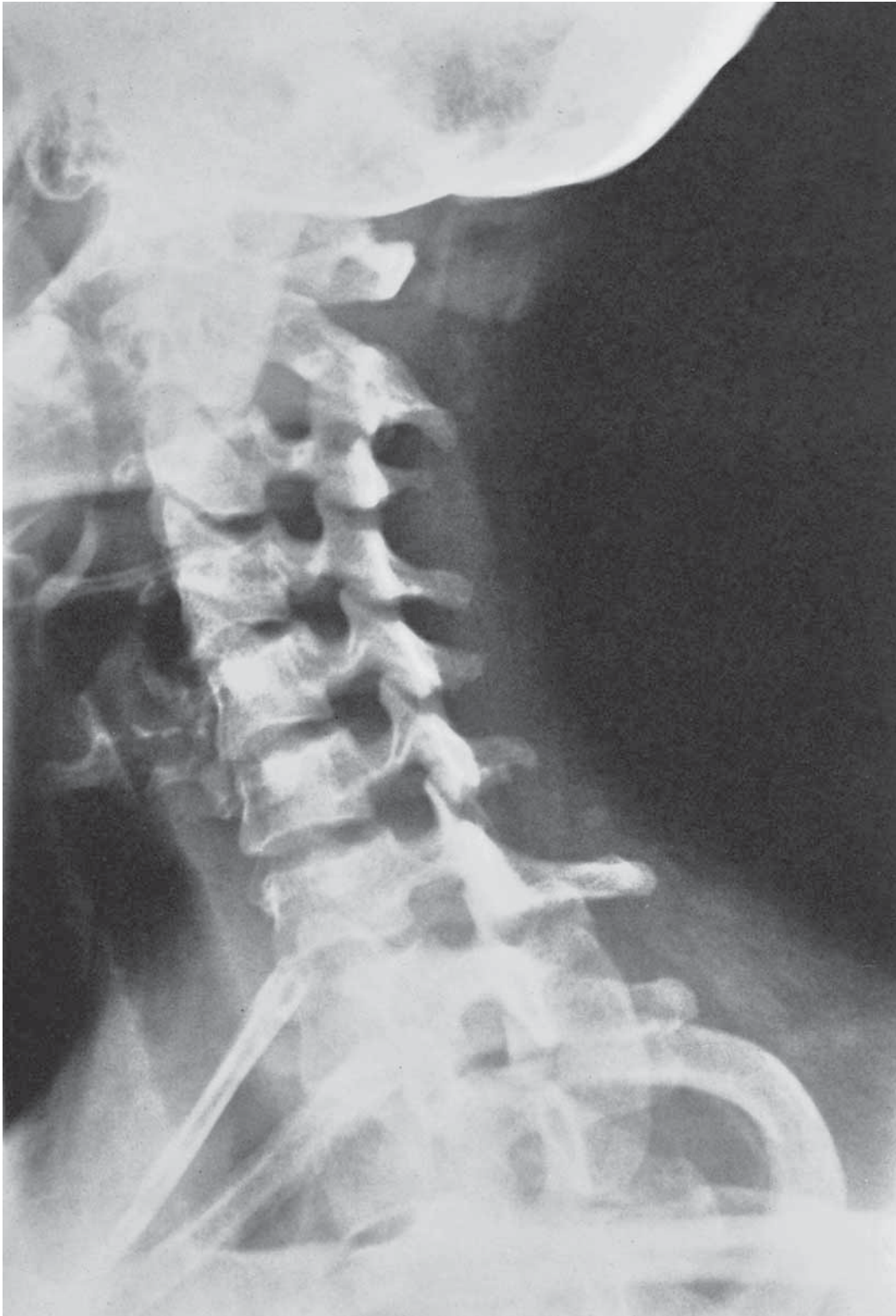

Κλασική ακτινολογία

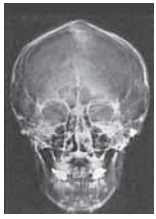



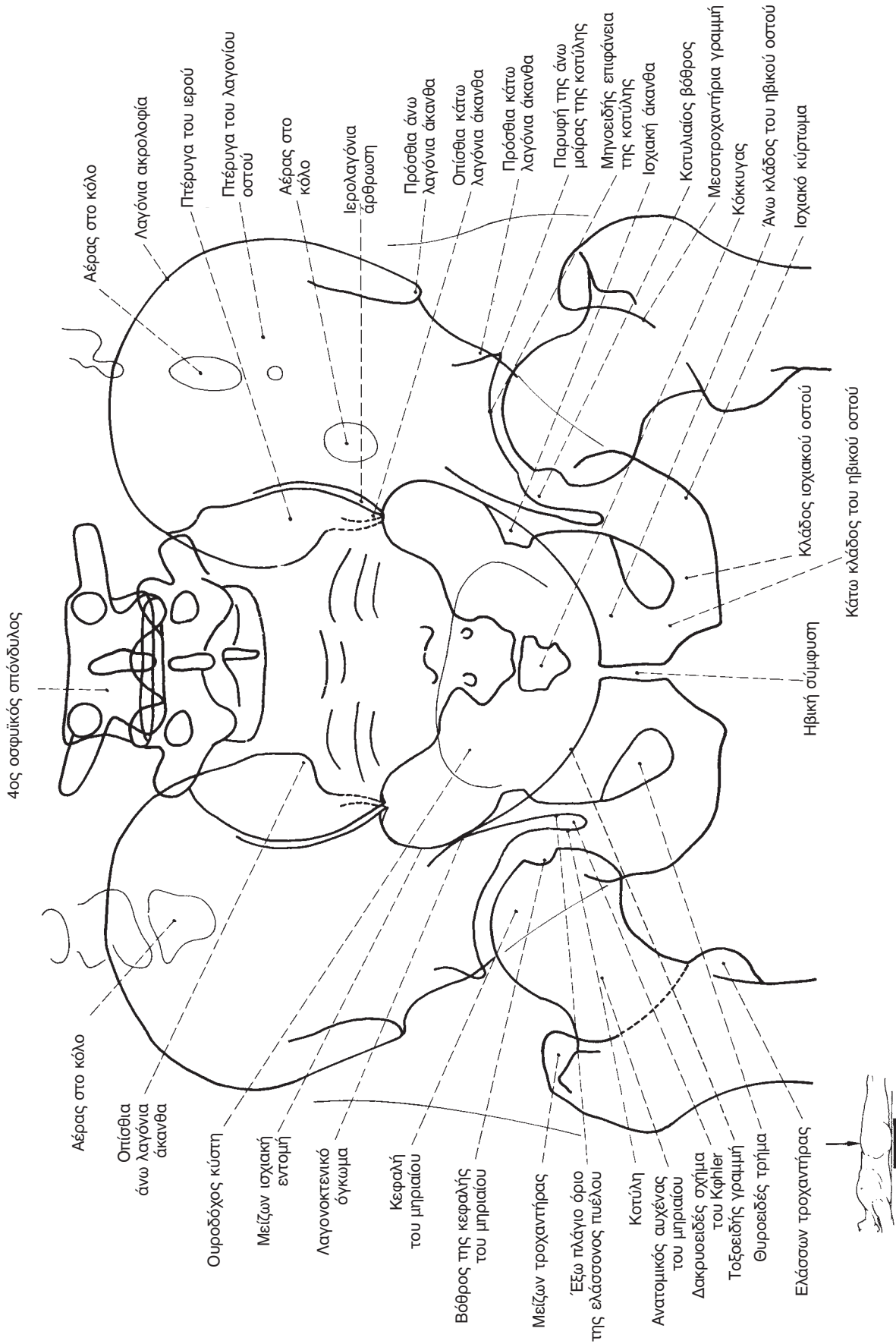
Αυχενική μοίρα σπονδυλικής στήλης



Εικ. 29 Αυχενική μοίρα σπονδυλικής στήλης, λοξή λήψη

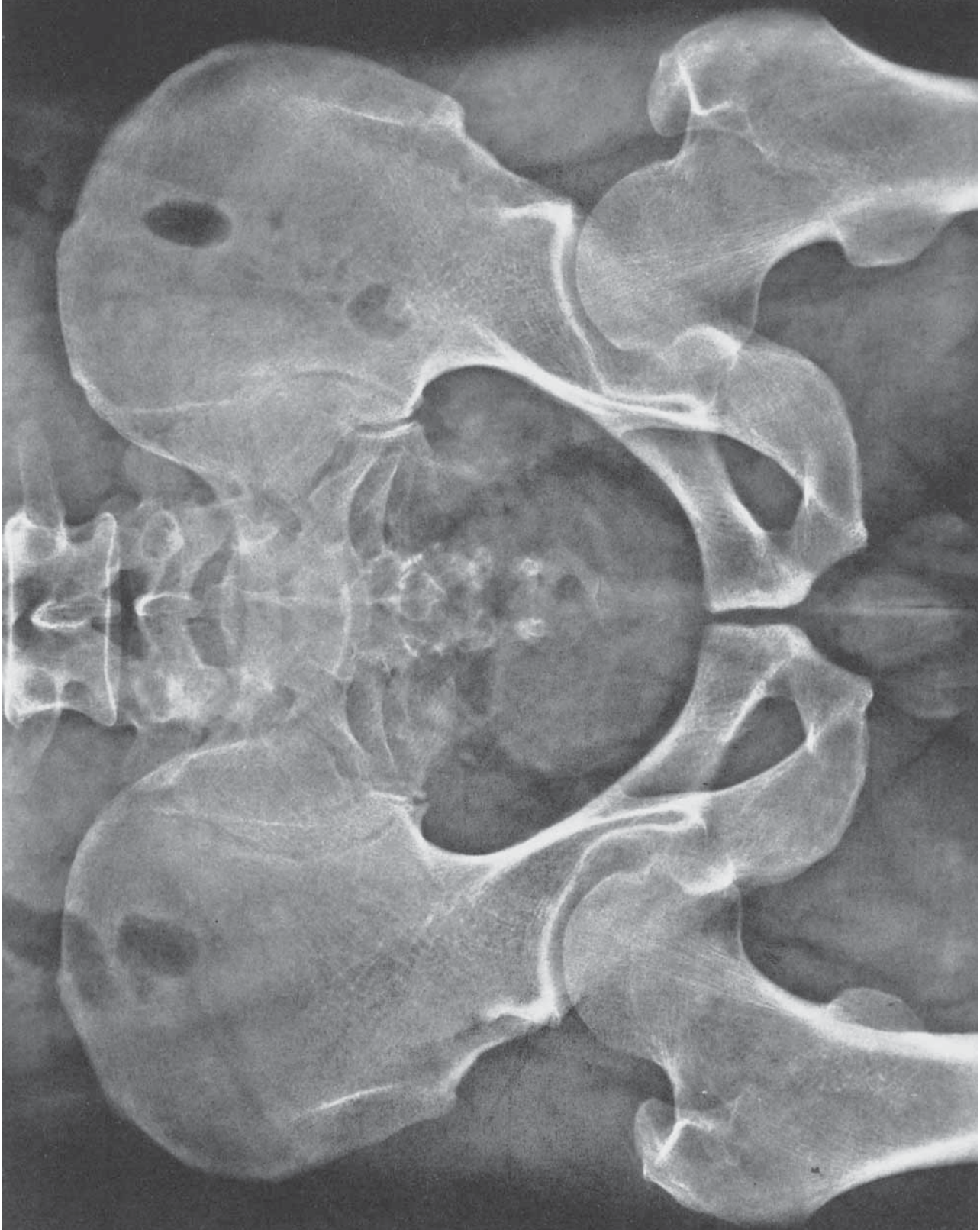


Κλασική ακτινολογία





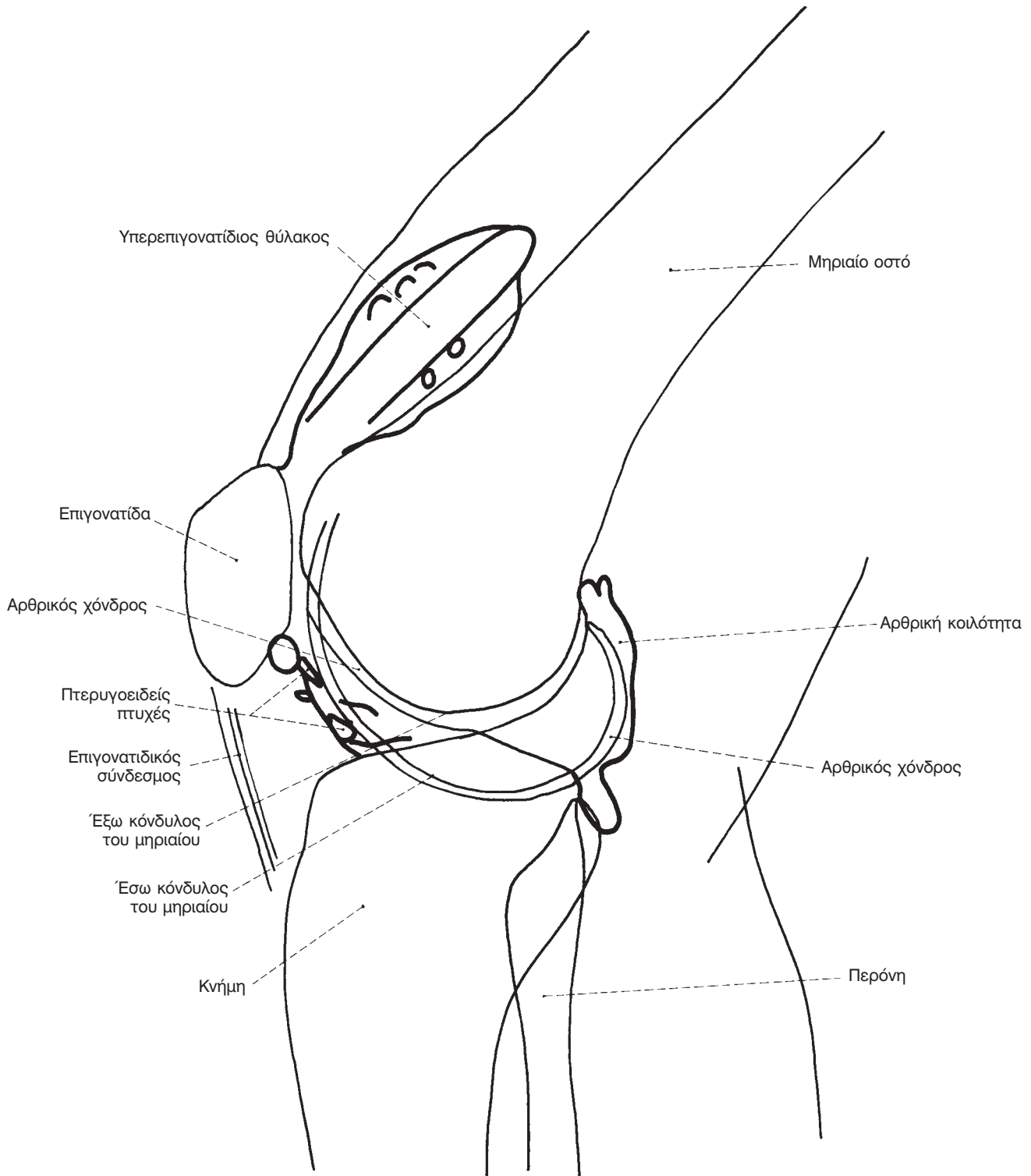
Πύελος



Εικ. 38 Πύελος (Π.Ο.)

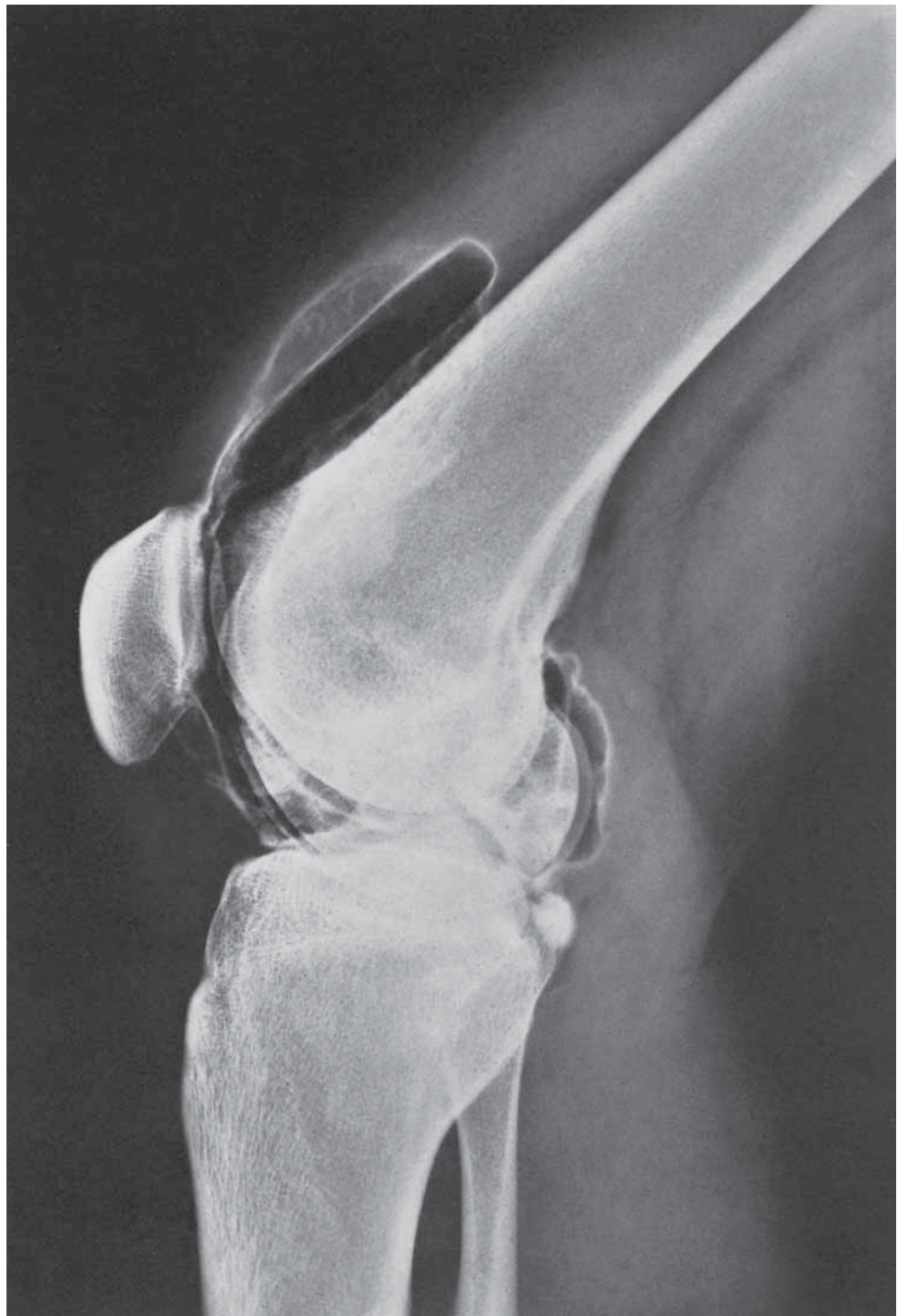

Κλασική ακτινολογία





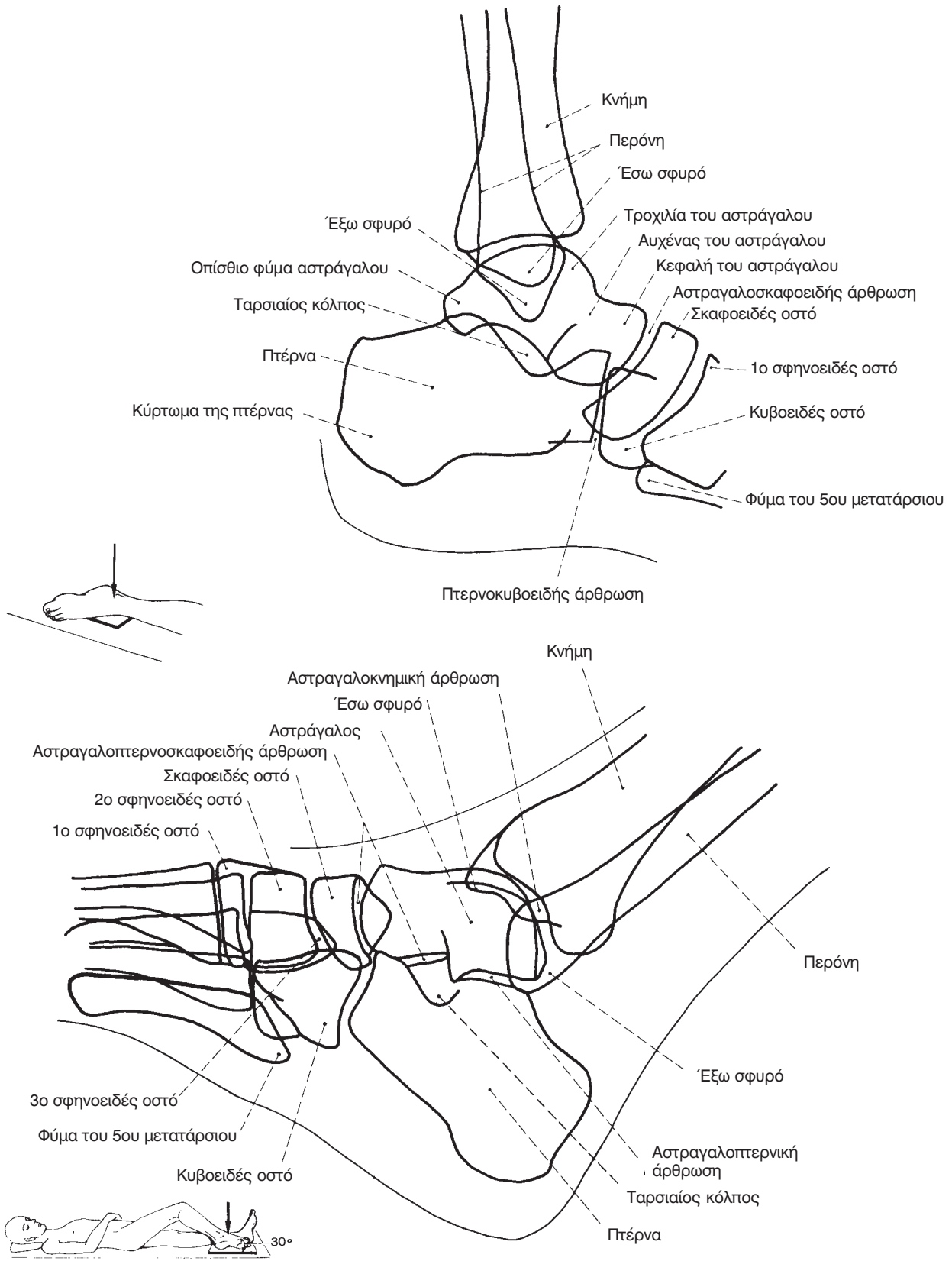
Άρθρωση του γόνατος

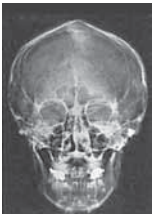

Εικ. 44 Άρθρωση του γόνατος (αρθρογραφία, πλάγια)

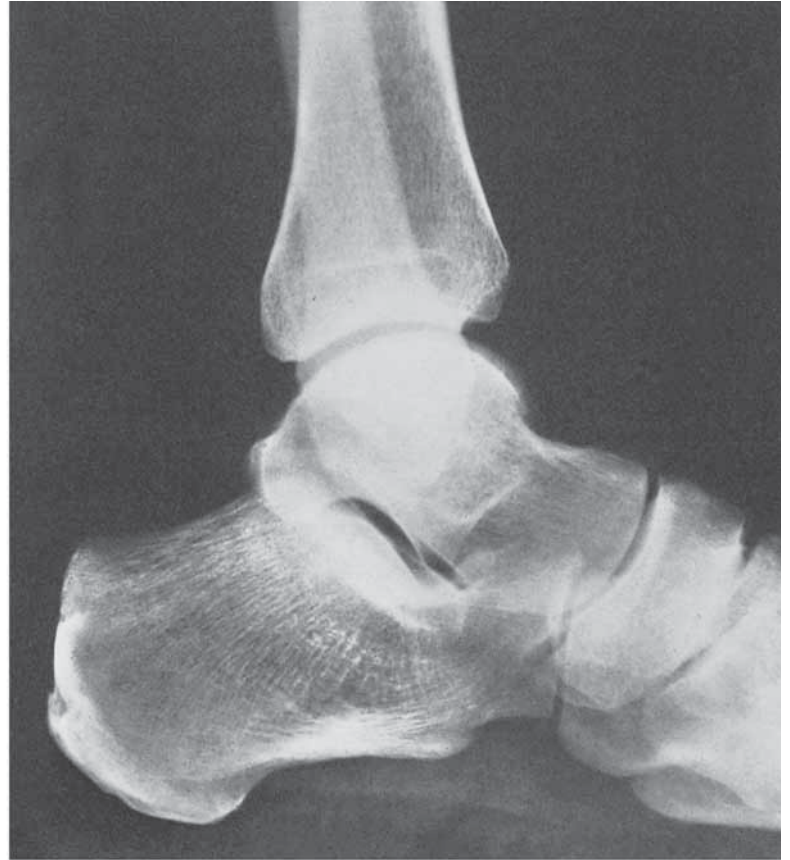


Κλασική ακτινολογία

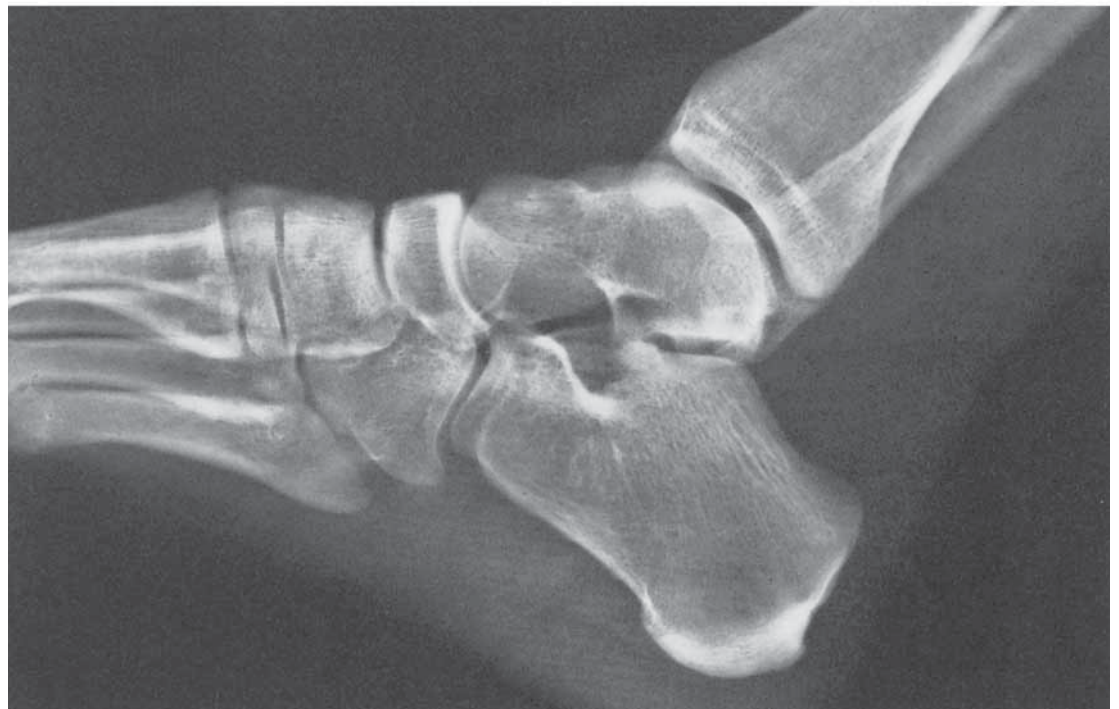



Ποδοκνημική άρθρωση



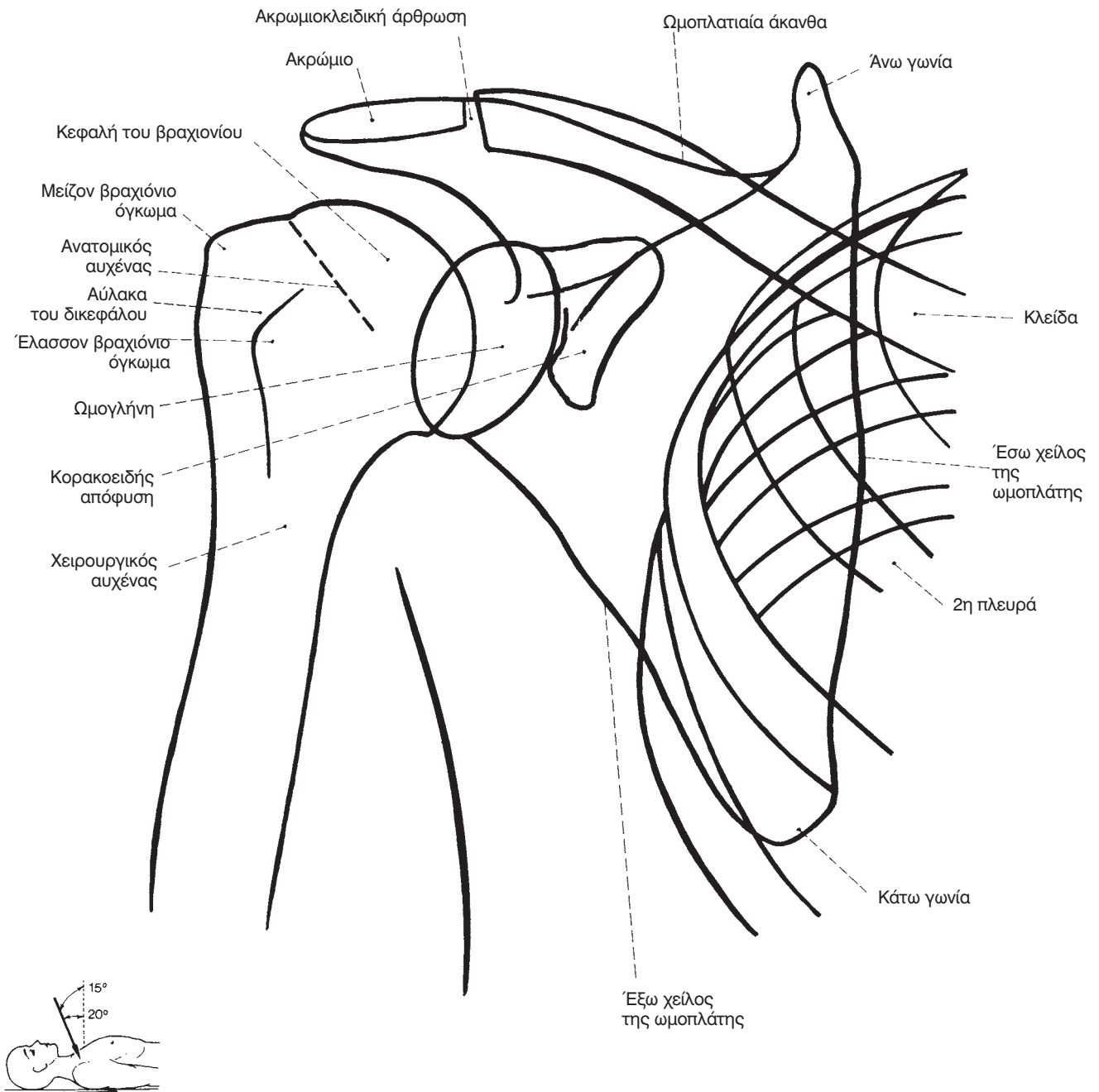
Εικ. 48 Αριστερή ποδοκνημική άρθρωση (πλάγια)

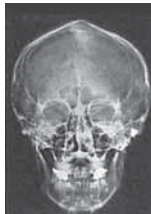

Εικ. 49 Δεξιά ποδοκνημική άρθρωση και ταρσός (λοξή)

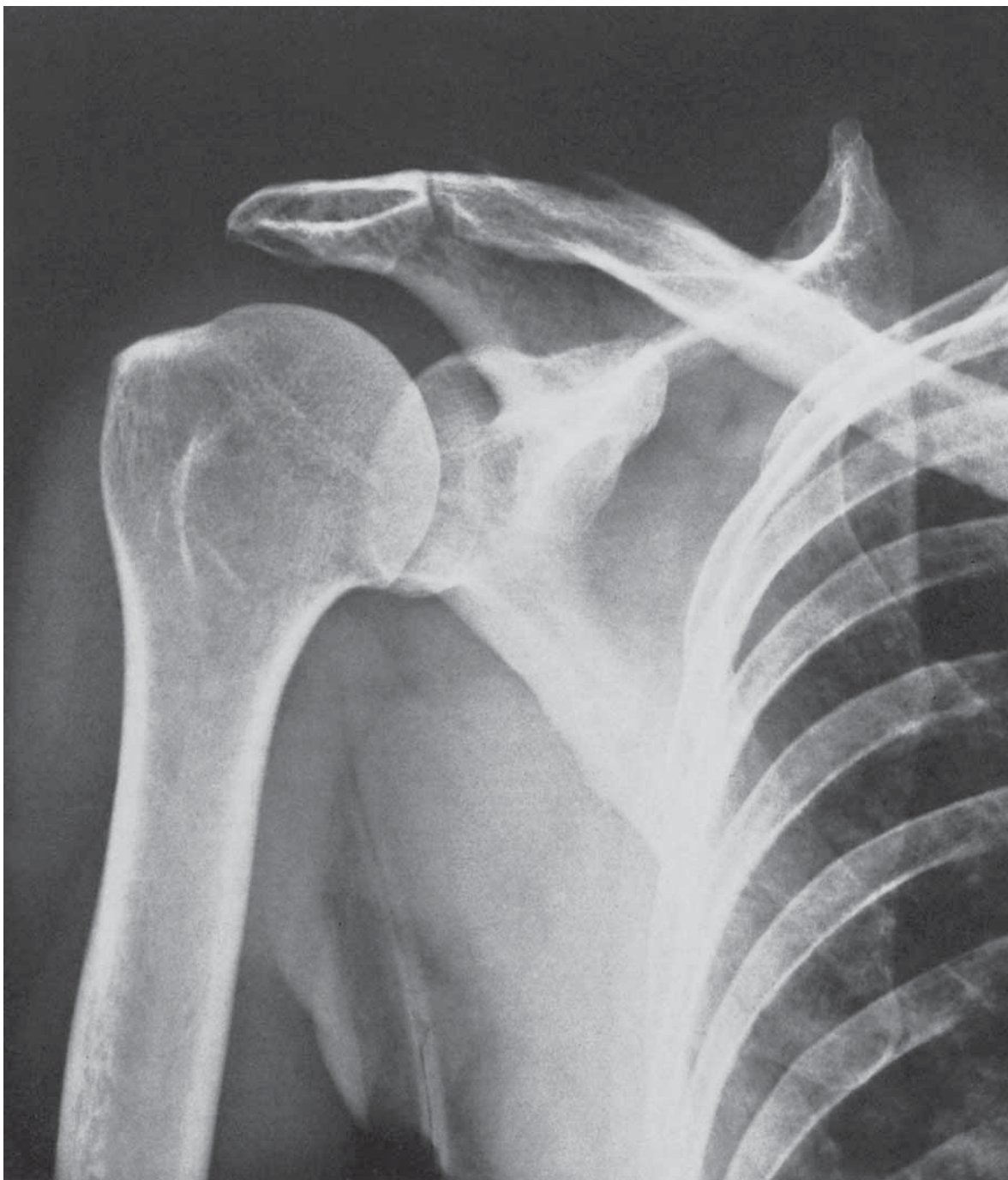

Κλασική ακτινολογία





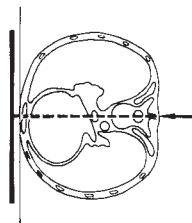
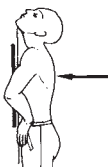
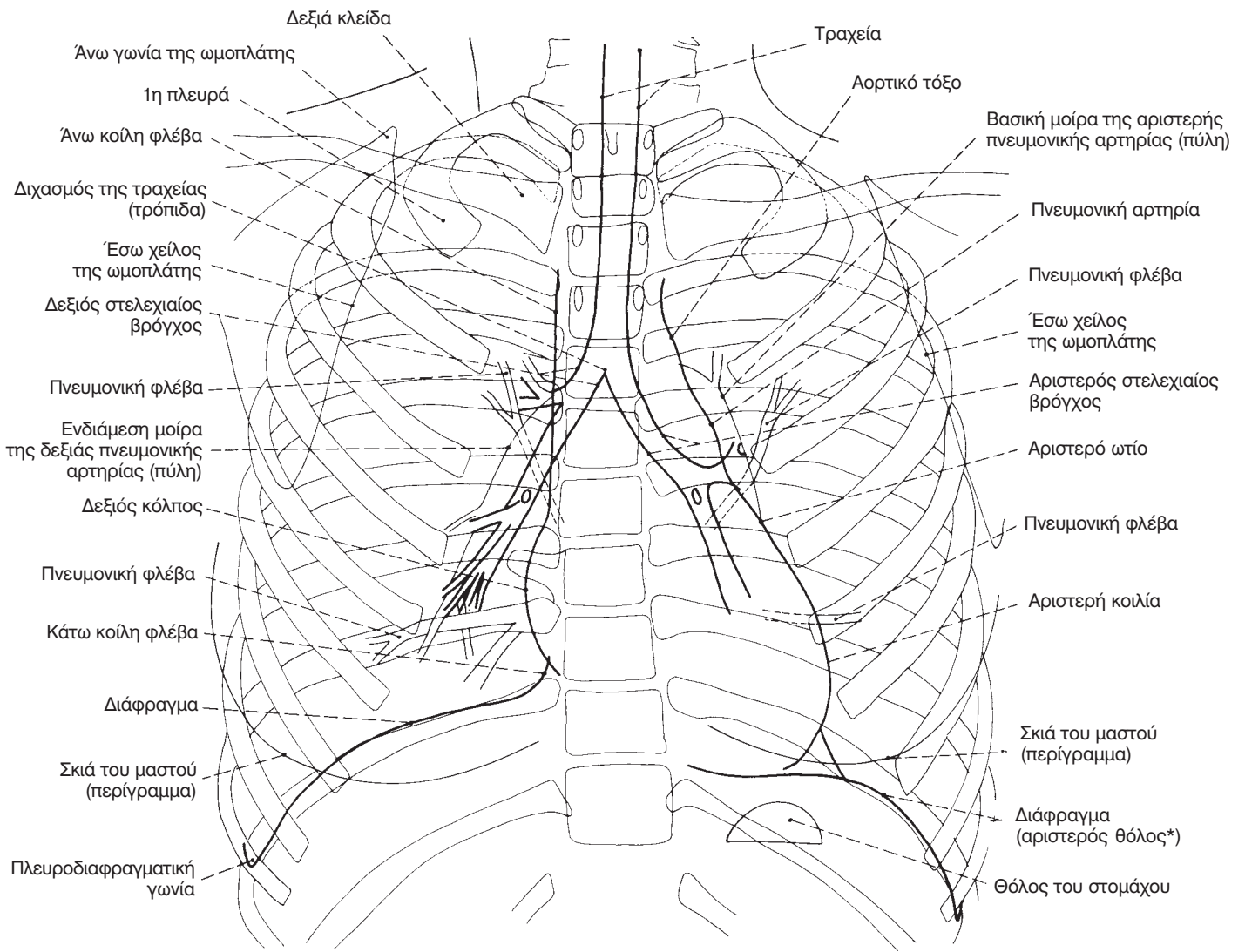
Όμος

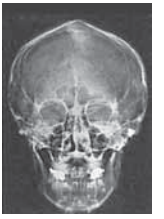

Εικ. 52 Δεξιός ώμος (Π.Ο.)

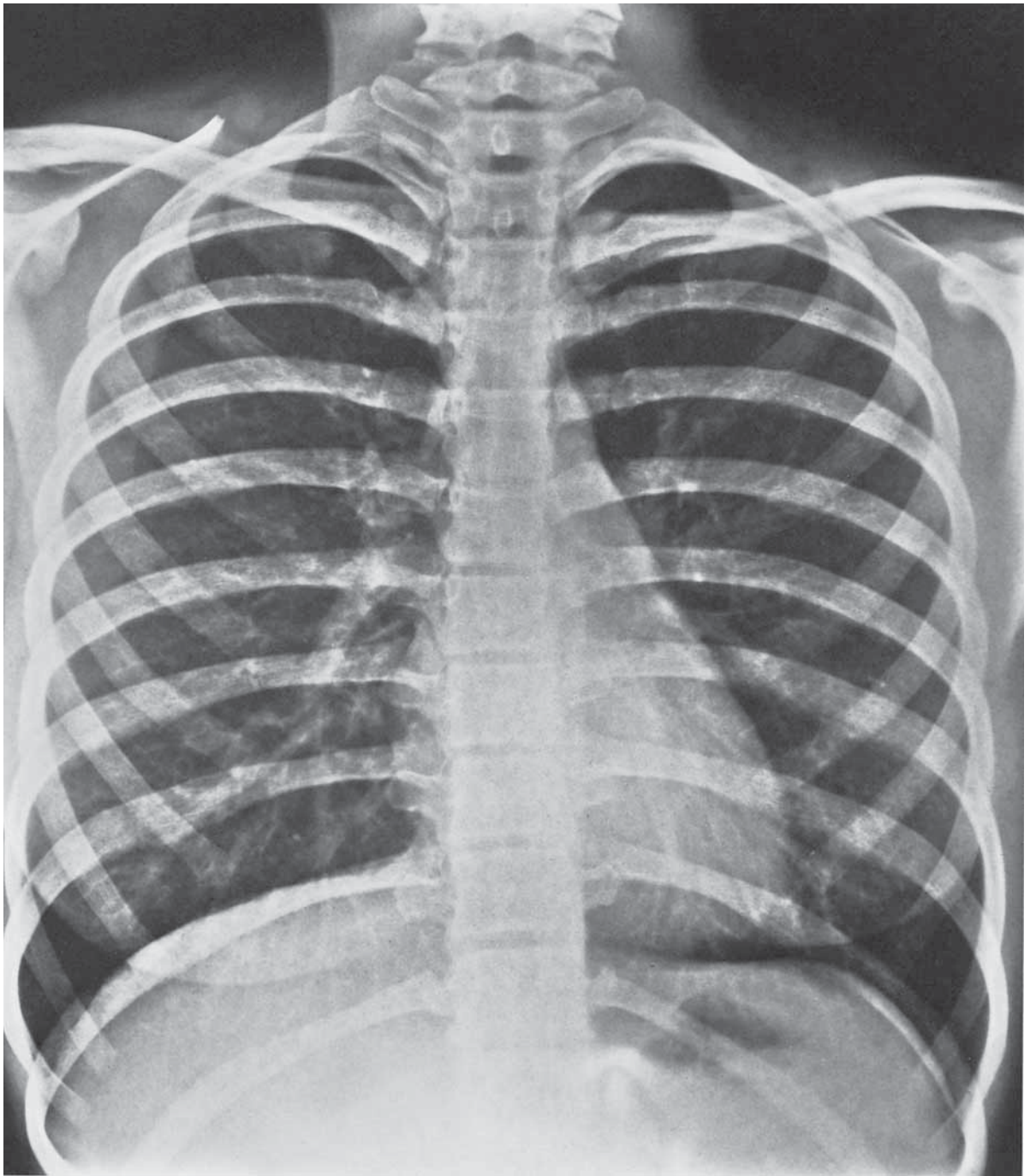


Κλασική ακτινολογία



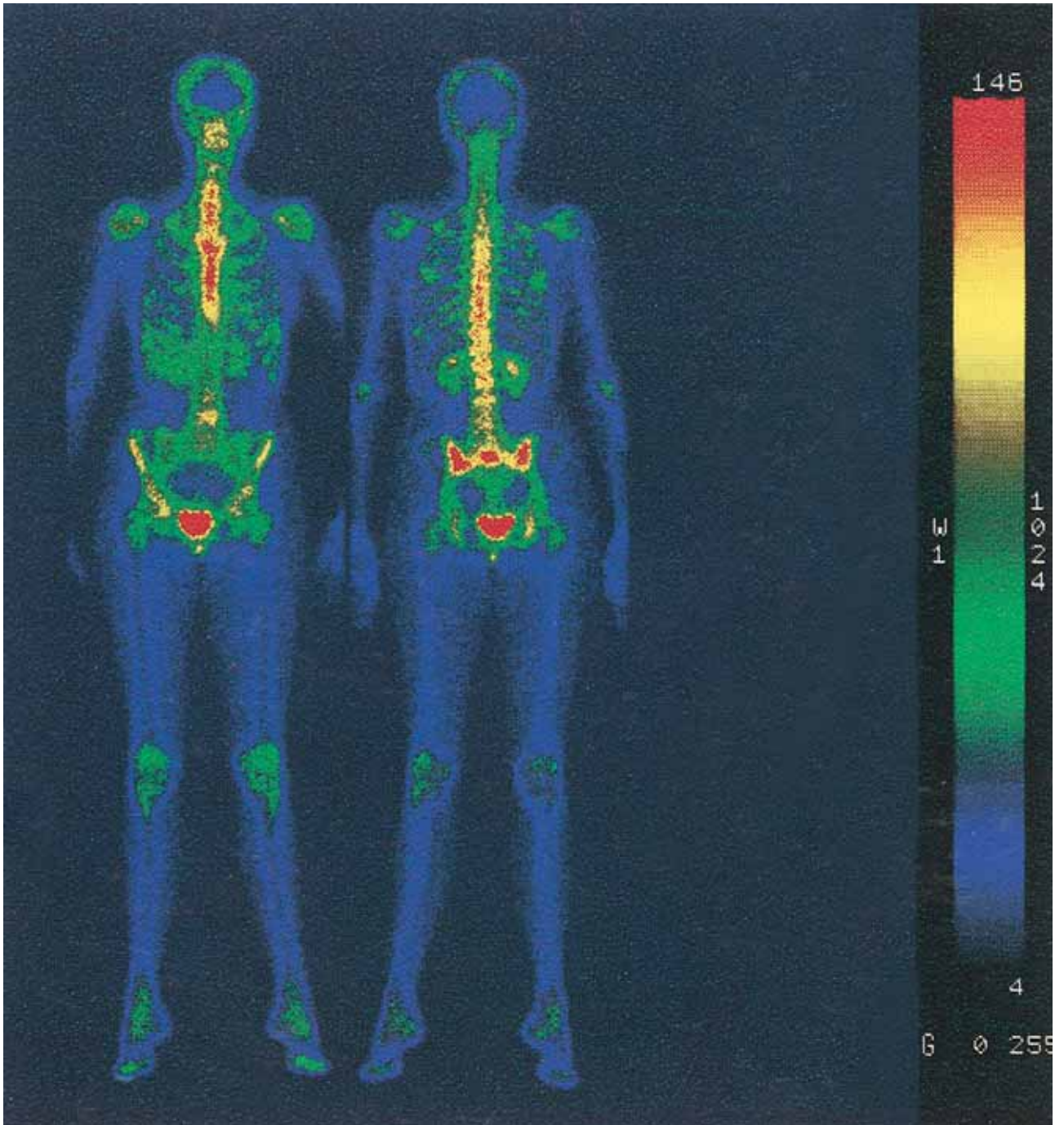
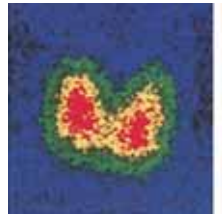

Θώρακας



Εικ. 59 Θώρακας (Ο.Π.)

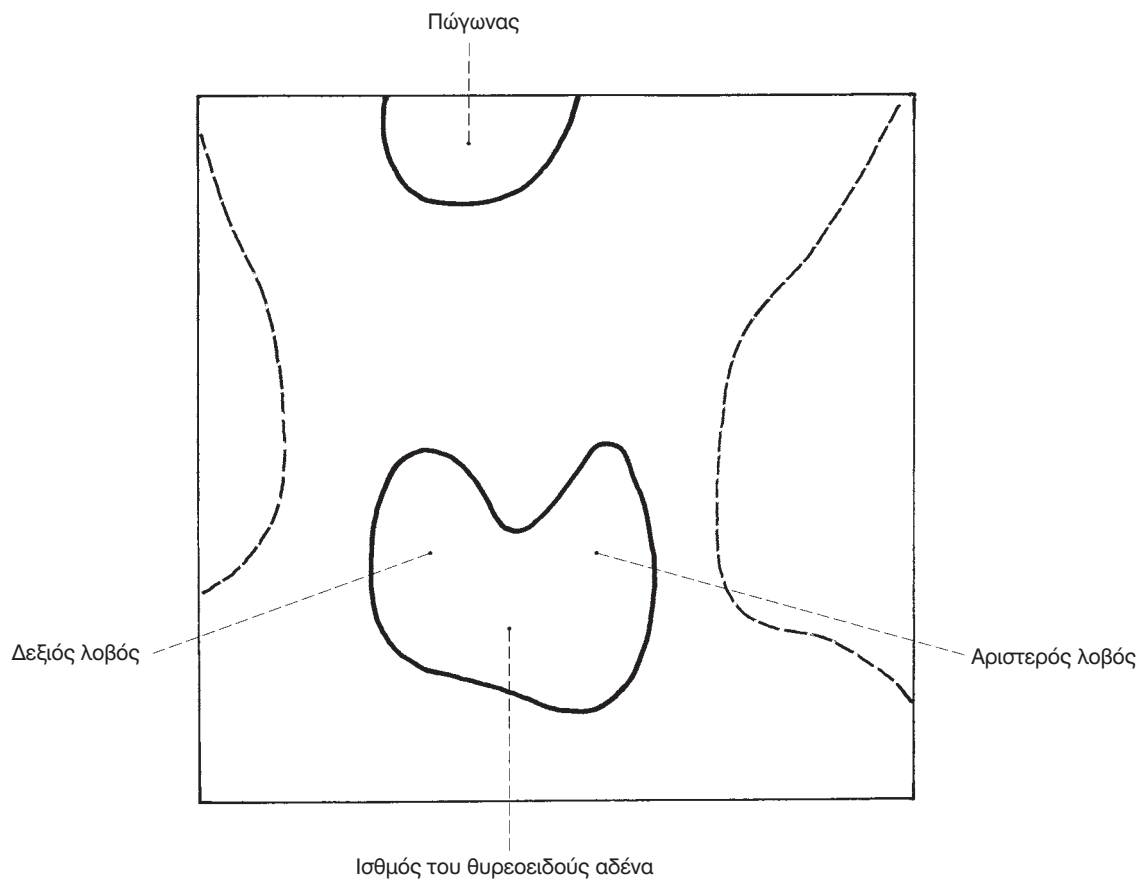
Ολόσωμο σπινθηρογράφημα οστών



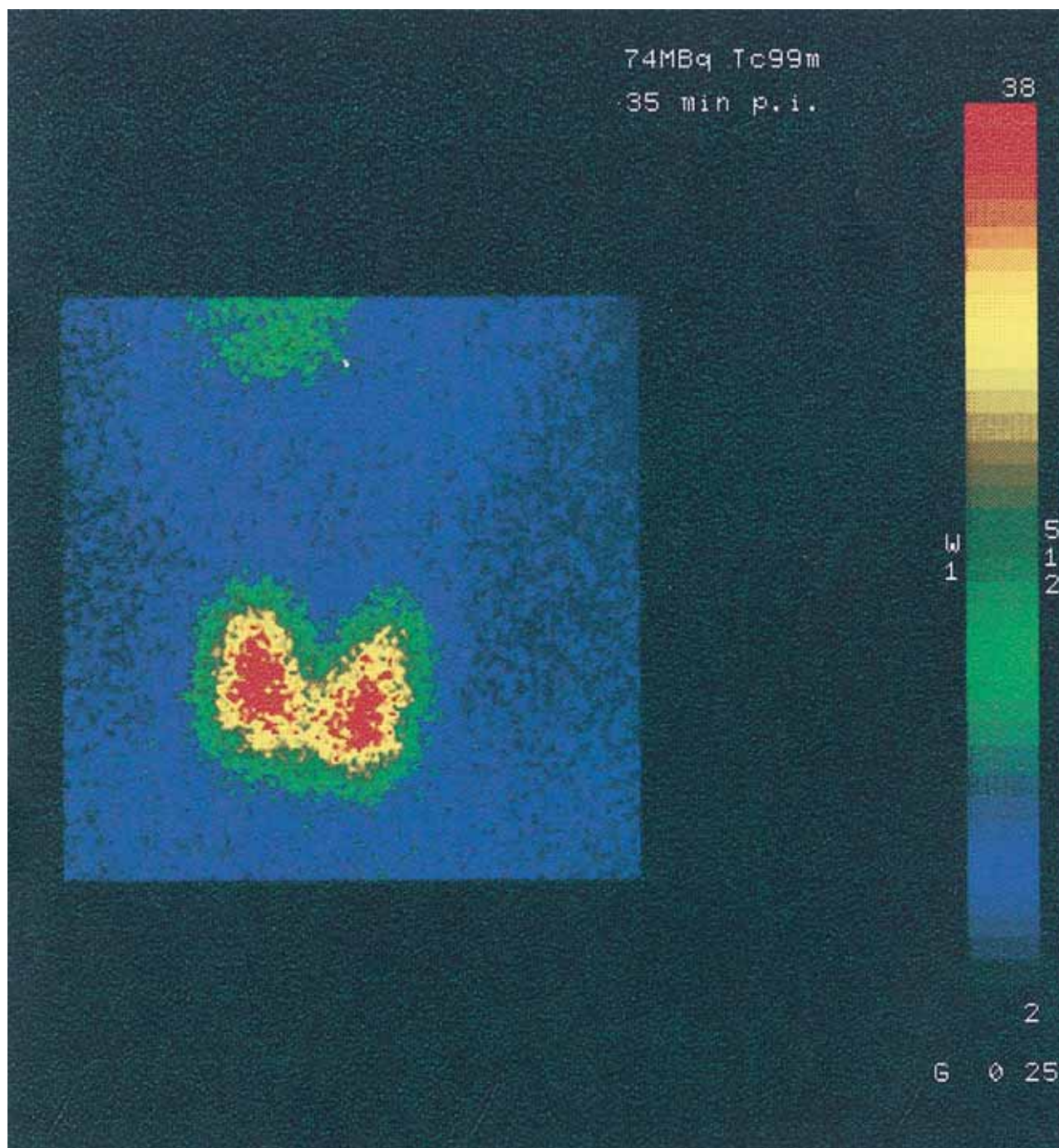
Εικ. 251 Ολόσωμο σπινθηρογράφημα οστών



Σπινθηρογράφημα



Θυρεοειδής αδέννας



Εικ. 252 Σπινθηρογράφημα του θυρεοειδούς αδέννα